

ABORDAGEM CLÍNICA E NUTRICIONAL DA MUCOCELE BILIAR: RELATOS DE CASOS COM RESOLUÇÃO TOTAL E PARCIAL

RESUMO

A mucocele da vesícula biliar (MVB) em cães é uma afecção hepatobiliar comum nas clínicas e hospitais veterinários. Esta alteração tem grande importância clínica, pois a falta de diagnóstico juntamente com um tratamento tardio, pode desencadear na ruptura da vesícula biliar (VB). O tratamento desta afecção pode ser cirúrgico ou clínico, sendo que neste último, ainda são escassos os estudos que o avaliem e tenham resultados positivos. Com isso, o objetivo deste estudo é relatar dois casos de cães acometidos por MVB e sua resposta ao tratamento clínico associado ao manejo nutricional. Os pacientes, além da MVB, tinham histórico de ganho de peso em conjunto com quadro de hiperlipidemia. Por meio do diagnóstico de MVB, os dois foram submetidos a tratamento clínico com coleréticos e hepatoprotetores, além do manejo dietético para perda de peso. Após um mês de tratamento, o primeiro paciente apresentou resolução completa de alteração de MVB e o segundo, após dois meses, significativa diminuição de sedimentos e fragmentos da mucocele. Frente a esses resultados, não comuns e com boa resposta, é possível destacar a importância de mais estudos que somam a nutrição ao tratamento farmacológico, uma vez que esta é uma das principais doenças extra-hepáticas, que assim como sua patogênese, o seu tratamento ainda encontra-se em discussão.

Palavras chaves: cães, dieta, vesícula biliar, terapia.

INTRODUÇÃO

A mucocele de vesícula biliar (MVB) é uma das alterações das vias extra-hepáticas biliares mais comuns em cães (Nagao et al., 2023), no entanto não possui etiologia completamente esclarecida (Jablonski et al., 2023). Esta afecção, que ocorre no interior da vesícula biliar (VB), caracteriza-se por acúmulo anormal de bile semi-sólida ou muco em consequência do aumento de células mucossecretoras, combinada a hipomotilidade no órgão em questão (Deusdado et al., 2023).

Muitos são os fatores predisponentes já relatados para o desenvolvimento de MVB, entre eles, as endocrinopatias, como Hiper cortisolismo, Hipotireoidismo e Hiperlipidemia (Aicher et al., 2019). Além disso, o consumo de alimentos com alto teor de gordura também são documentados nos grupos de fatores predisponentes, pois relata-se a influência do acúmulo de gordura na motilidade e secreção de muco na VB (Kakimoto et al., 2017).

As manifestações clínicas são bastante inespecíficas e incluem êmese, diarreia, icterícia, anorexia, algia abdominal, poliúria e polidipsia (Smalle; Cahalane; Köster, 2015). Cães assintomáticos também são relatados e em sua maioria, diagnosticado de forma incidental (Hervera; Villaverde, 2016).

Para diagnóstico, a ultrassonografia (USG) abdominal é utilizada para a visualização de padrões biliares estrelados ou finamente estriados, com ausência de movimento biliar (Besso et al., 2000). Além disso, alterações bioquímicas, nas concentrações de colesterol, triglicérides, fosfatase alcalina (FA), alanina aminotransferase (ALT), bilirrubinas e albumina, são também achados descritos nos estudos de cães diagnosticados (Jaffey et al., 2020; Muramaki et al., 2023).

Em relação ao tratamento, existem dois protocolos, o cirúrgico, que é o de eleição e o mais realizado (Parkanzky et al., 2019), e o clínico. Contudo, escassos são os relatos de cães com MVB em tratamento clínico e principalmente em associação com um manejo nutricional que demonstra resultados satisfatórios (Parkanzky et al., 2019; Shikano et al., 2022).

Com isto, o objetivo deste estudo é relatar dois casos de cães com MVB e sua resposta frente ao tratamento clínico associado ao manejo nutricional.

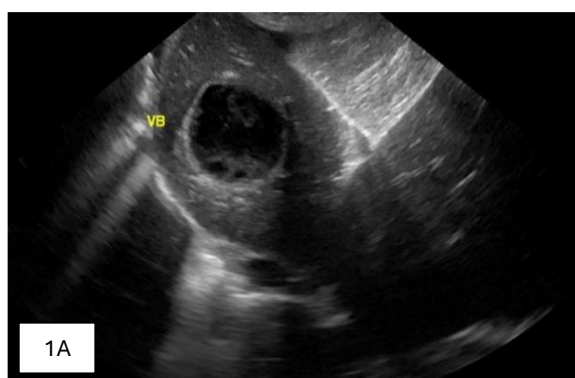
RELATO DE CASO

Fêmea canina, castrada, da raça Pug, de 8 anos (Caso 1), foi encaminhada para consulta endocrinológica devido a suspeita de hipotireoidismo e detecção de MVB em USG. Na anamnese, a paciente encontrava-se em normorexia, normodipsia, normoúria e normoquezia. Ao exame físico, apresentou Escore de Condição Corporal (ECC) 7/1-9 (Laflamme, 1997), Escore de Massa Muscular (EMM) 2/0-3 (Freeman et al., 2019), peso de 8,3 quilos (kg) e presença de pododermatite e otite bilateral.

Nos exames solicitados, apresentou aumento de fosfatase alcalina (FA) (468U/L) e hipertrigliceridemia (342 mg/dL). A USG realizada antes da consulta, constatou presença de conteúdo ecogênico de aspecto estrelado, caracterizando MVB (Figura 1A). Os testes hormonais para análise da função tireoidiana, resultaram em valores dentro das referências.

Por meio desses achados, a paciente foi diagnosticada com MVB, sobrepeso e hiperlipidemia. O tratamento priorizado pelo tutor foi o clínico, no qual foi prescrito ácido ursodexosicólico de 150 mg a cada 24h (SID), silimarina de 166 mg SID, S-adenosil-L-metionina (SAME) de 166 mg SID, bezafibrato de 50 mg SID e ômega 3 de 1000mg SID.

Somado a isso, o manejo nutricional com dieta caseira com matéria seca (MS) de: 35,70% de carboidrato (48,48% teor de amido), 12,02% de gordura, 48,85% de proteína e 0% de fibra bruta (8,23% de fibra dietética total), por meio do cálculo de necessidade energética para perda de peso (NEPP) (Brunetto et al., 2011). Após 30 dias de tratamento, a paciente retornou para realização de nova USG, que constatou a ausência de evidências de sedimentos biliares ecogênicos, bem como de imagens sugestivas de MVB (Figura 1B). A paciente durante este período e uso da dieta prescrita, perdeu 900 gramas que resultou em uma taxa de perda de peso semanal (TPPS) de 1,8%.



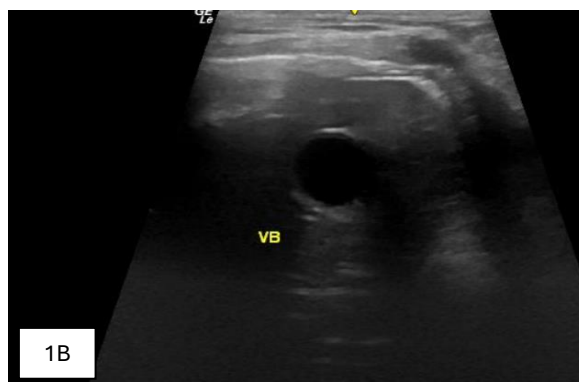


Figura 1. A - Vesícula Biliar com conteúdo ecogênico de aspecto estrelado; B – Vesícula biliar sem evidências de sedimentos biliares ecogênicos (lama biliar) e/ou sugestivas de colelitíase;

O segundo paciente foi um cão macho, castrado, Sem Raça Definida (SRD) de 6 anos, que foi encaminhado para consulta endocrinológica devido a presença de discreto aumento em glândulas adrenais e identificação de MVB em USG. Na anamnese, o paciente apresentava histórico de polifagia, normodipsia, normoúria e normoquezia.

No exame físico, o paciente apresentou ECC 8/1-9 (Laflamme, 1997), com peso de 6,0 quilos (Kg) e EMM 2/0-3 (Freeman et al., 2019). As análises bioquímicas revelaram aumento de FA (1572 U/L), hipercolesterolemia (343 mg/dL) e hipertrigliceridemia (202 mg/dL). Na USG, a vesícula encontrava-se com conteúdo ecóico por todo o lúmen, com padrão levemente estriado (Figura 2A). O teste para avaliação funcional da glândula adrenal também foi realizado e apresentou-se dentro dos valores de referência.

Com isso, o paciente foi diagnosticado com quadro de obesidade, hiperlipidemia e MVB. Tutor optou pelo tratamento clínico de MVB com ácido ursodesoxicólico de 60 mg SID, silimarina de 120 mg SID, SAME de 120 mg SID, bezafibrato de 50 mg SID e ômega 3 1000mg, SID. Paralelamente, o manejo nutricional foi realizado com uso de alimento comercial, com MS: 25,59% de teor de carboidrato (22,2% teor de amido), 10,0% de gordura, 39,44% de proteína e 16,67% de fibra bruta (21,6% fibra dietética total), por meio do cálculo de NEPP (Brunetto et al., 2011).

No retorno, após 2 meses de tratamento, foi observada a melhora nos níveis de triglicérides (174 mg/dL), colesterol (208 mg/dL), como também perda de 800 gramas e TPPS de 1,1%. Em nova USG detectou-se a presença de conteúdo ecóico em menor volume e discretos fragmentos de mucocele hipoeicoica (Imagem

2B). Frente a isso, manteve-se o tratamento em busca da continuação da melhora do quadro de MVB.

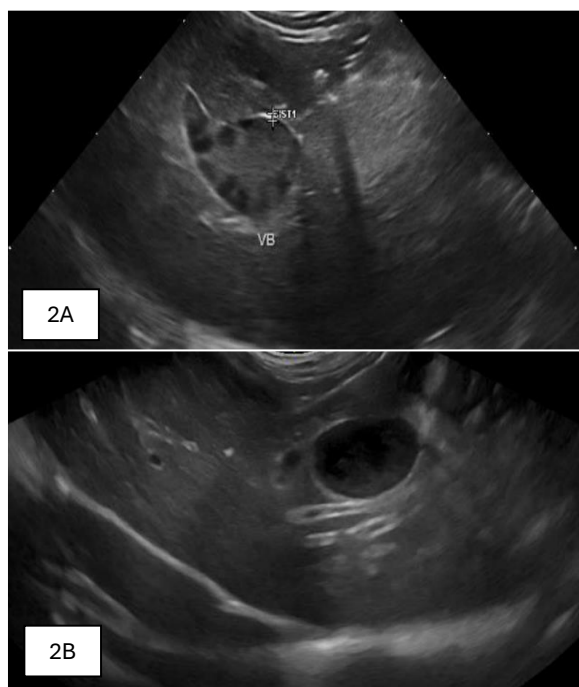


Figura 2. 2A – Vesícula biliar com conteúdo ecóico por todo o lúmen, com padrão levemente estriado; 2B – Vesícula biliar com conteúdo anecogênico, discreta quantidade de lama biliar, discreto fragmento de mucocele hipoeicoica.

DISCUSSÃO

A MVB é um processo patológico comum em cães, na qual se acredita que sua patogênese pode estar ligada a dois eventos (Kakimoto et al., 2017). O primeiro evento refere-se à alteração na composição dos ácidos biliares, com o aumento dos hidrofóbicos que, como consequência, estimulam a hipersecreção de mucina pela parede da vesícula. O segundo evento baseia-se na diminuição da motilidade da VB, que pode estar relacionada com o primeiro evento, como também por outros fatores, entre eles, as endocrinopatias (Kook et al., 2011).

Ao se falar em MVB e endocrinopatias, os presentes nos casos relatados foram a obesidade e a hiperlipidemia. Com isso, as alterações bioquímicas observadas foram hipetrigliceridemia, hipercolesterolemia e aumento da enzima FA, que também são achados rotineiros descritos em cães com MVB (Gookin et al., 2018).

A hiperlipidemia é descrita pelos estudos como de grande influência no desenvolvimento de MVB, devido ao aumento da concentração plasmática de

colesterol na bile, que causa a diminuição da sensibilidade da VB ao hormônio colecistocinina (CCK), responsável pelo esvaziamento da VB (Villm et al., 2023). Somado a isso, essa exposição das células epiteliais e musculares da VB ao elevado colesterol supersaturado na bile, estimula a hipersecreção de muco na vesícula (Jaffey et al., 2020).

Ressalva-se que estas doenças, principalmente a obesidade, devem receber significância, pois exibem não apenas alteração nos níveis de CCK, mas também de leptina (Lee et al., 2019; Lee; Kweon; Kim, 2019), hormônio peptídico, que está ligado às respostas contráteis da VB (Lee; Kweon; Kim, 2017).

O tratamento clínico de MVB é recomendado para pacientes assintomáticos ou com incapacidade para a realização da colecistectomia (Choi et al., 2014). Nos dois casos relatados neste trabalho, os pacientes tinham como característica serem assintomáticos e assim foram tratados de forma clínica. A base deste tratamento é o uso de coleréticos e hepatoprotetores, como o ácido ursodesoxicólico, que substitui os ácidos biliares hidrofóbicos pelos hidrofílicos e melhora a solubilização do colesterol (Smalle; Cahalane; Köster, 2015).

Nos casos relatados, além deste medicamento, também foram utilizados o SAME e a Silimarina, conhecidos por seus atributos hepatoprotetores (Federico; Dallio; Loguercio, 2017; Lovell et al., 2019) em relação a colestase biliar. O bezafibrato, juntamente com o ômega 3 são terapias que, por auxiliarem na redução da hipertrigliceridemia e hipercolesterolemia, consequentemente melhoram a motilidade da VB (Jonkers et al., 2003; Di Ciaula et al., 2017).

Juntamente com os fármacos, foram utilizadas dietas de baixo teor de gordura. O uso de uma dieta com baixo teor de gordura é encorajada, pois diminui a concentração de ácido biliar hidrofóbico na bile e evita a diminuição da sensibilidade da vesícula a CCK (Kakimoto et al., 2017; Del Pozo et al., 2017). Com isso, dietas com menor teor de gordura propiciam o esvaziamento pós-prandial da VB (Jonkerko; Ferré; Buéno, 1994; Kakimoto et al., 2017).

No único estudo com resolução de MVB com tratamento clínico e manejo nutricional em cães (Walter et al., 2008), um dos casos relatados fez uso de dieta com baixo teor de gordura (embora os teores de inclusão não foram detalhados). Contudo, mesmo após três meses, a VB ainda apresentava fragmentos.

Diferentemente, o caso com resolução relatada neste trabalho apresentou melhora da MVB em apenas um mês e com total ausência de fragmentos. O

segundo caso com melhora do conteúdo e discreta presença de fragmentos de mucocele, em dois meses, ou seja, em menor espaço de tempo que o relatado por Walter et al. (2008).

Shikano et al. (2022) relatam que o baixo teor de carboidrato previne alterações no metabolismo de ácidos biliares, mas não especificam a qual tipo de carboidrato refere-se esta resposta. Miyasaka et al. (2007) constataram o aumento do lodo e dos cálculos biliares em dietas com alto teor de gordura e proteína. No caso 1, com dieta com alto teor de carboidrato amiláceo (amido), foi possível promover a resolução da MVB, mesmo com esses teores, e até de forma mais satisfatória do que no caso 2, com menor teor de amido. Os dois casos foram alimentados com dietas ricas em proteínas, mas não apresentaram resultados desfavoráveis.

Em consoante aos carboidratos amiláceos, o mesmo resultado foi observado ao comparar-se o teor de carboidratos não amiláceos (fibras), que por atuarem como hipocolesterolêmicos, são indicados para o quadro de MVB (Schwesinger et al., 1999). Mas, dos relatos descritos, o caso com menor teor apresentou resolução completa e melhor do que o caso com maior teor de fibras.

CONCLUSÃO

Com base nos resultados apresentados neste estudo, é evidente que a combinação do tratamento clínico e do manejo nutricional pode resultar em melhorias significativas em um período relativamente curto. Este trabalho se destaca por ser um dos poucos a avaliar a eficácia do tratamento em animais já acometidos por MVB, com resultados positivos. No entanto, é importante considerar que a melhora observada pode estar associada à perda de peso em pacientes com obesidade/sobrepeso (fator predisponente de MVB) ou à composição específica do alimento fornecido. Contudo, apesar dessas duas possibilidades, a escassez de estudos sobre o manejo nutricional na MVB limita o conhecimento de seu potencial. Torna-se necessário realizar mais pesquisas para compreender melhor o papel do manejo nutricional na MVB e a sua eficácia em diferentes contextos, dada a possível variação individual na resposta a essa terapia.

REFERÊNCIAS BIBLIOGRÁFICAS

AICHER, K. M.; CULLEN, J. M.; SEILER, G. S.; LUNN, K. F.; MATHEWS, K. G.; GOOKIN, J. L. Investigation of adrenal and thyroid gland dysfunction in dogs with ultrasonographic diagnosis of gallbladder mucocele formation. **Plos One**, v. 14, n. 2, p. 141–33, 2019.

BESSO, J. G.; WRIGLEY, R. H.; GLIATTO, J. M.; WEBSTER, C. R. L. Ultrasonographic appearance and clinical findings in 14 dogs with gallbladder mucocele. **Veterinary Radiology and Ultrasound**, v. 41, n. 3, p. 261–271, 2000.

BRUNETTO, M. A.; SÁ, F. C.; NOGUEIRA, S. P.; GOMES, M. O. S.; PINAREL, A. G.; JEREMIAS, J. T.; DE PAULA, F. J. A.; CARCIOFI, A. C. The intravenous glucose tolerance and postprandial glucose tests may present different responses in the evaluation of obese dogs. **British Journal of Nutrition**, v. 106, n. 1, p. 194–197, 2011.

CHOI, J.; KIM, A.; KEH, S.; OH, J.; KIM, H.; YOON, J. Comparison between ultrasonographic and clinical findings in 43 dogs with gallbladder mucoceles. **Veterinary Radiology and Ultrasound**, v. 55, n. 2, p. 202–207, 2014.

DEL POZO, R.; MARDONES, L.; VILLAGRÁN, M.; MUÑOZ, K.; ROA, S.; ROZAS, F.; ORMAZÁBAL, V.; MUÑOZ, M. Efecto de una dieta alta en grasas en el proceso de formación de cálculos biliares de colesterol. **Revista Medica de Chile**, v. 145, n. 9, p. 1099–1105, 2017.

DEUSDADO, F. de C.; LORIGADOS, C. A. B.; PANTANO, M.; HAYASHI, A. M.; CALDERON, F. Ultrasonographic aspects of the gallbladder mucocele in 30 dogs: retrospective study. **Brazilian Journal of Veterinary Research and Animal Science**, v. 60, 2023.

DI CIAULA, A.; GARRUTI, G.; FRÜHBECK, G.; DE ANGELIS, M.; DE BARI, O.; WANG, D. Q.-H.; LAMMERT, F.; PORTINCASA, P. The Role of Diet in the Pathogenesis of Cholesterol Gallstones. **Current Medicinal Chemistry**, v. 26, n. 19, p. 3620–3638, 2017.

FEDERICO, A.; DALLIO, M.; LOGUERCIO, C. Silymarin/Silybin and chronic liver disease: A marriage of many years. **Molecules**, v. 22, n. 2, 2017.

FREEMAN, L. M.; MICHEL, K. E.; ZANGHI, B. M.; BOLER, B. M. V.; FAGES, J. Evaluation of the use of muscle condition score and ultrasonographic measurements for assessment of muscle mass in dogs. **American journal of veterinary research**, v. 80, n. 6, p. 595–600, 2019.

GOOKIN, J. L.; MATHEWS, K. G.; CULLEN, J.; SEILER, G. Qualitative metabolomics profiling of serum and bile from dogs with gallbladder mucocele formation. **Plos one**, v.13, n. 1, p. 131–31, 2018.

HERVERA, M.; VILLAAVERDE, C. Hallazgos ecográficos, clínicos y laboratoriales del mucocele biliar en el perro: 37 casos. **Avepa**, v. 36, n. 1, p. 7–13, 2016.

JABLONSKI, S. A.; CHEN, Y. X.; WILLIAMS, J. E.; KENDZIORSKI, J. A.; SMEDLEY, R. C. Concurrent hepatopathy in dogs with gallbladder mucocele: Prevalence, predictors, and impact on long-term outcome. **Journal of Veterinary Internal Medicine**, v. 38, n. 1, p. 176–186, 2023.

JAFFEY, J. A.; MATHESON, J.; SHUMWAY, K.; PACHOLEC, C.; ULLAL, T.; VAN DEN BOSSCHE, L.; FIETEN, H.; RINGOLD, R.; LEE, K. J.; DECLUE, A. E. Serum 25-hydroxyvitamin D concentrations in dogs with gallbladder mucocele. **PLoS ONE**, v. 15, n. 12, p. 1–15, 2020.

JONDERKO, K.; FERRÉ, J. P.; BUÉNO, L. Noninvasive evaluation of kinetics of gallbladder emptying and filling in the dog - A real-time ultrasonographic study. **Digestive Diseases and Sciences**, v. 39, n. 12, p. 2624–2633, 1994.

JONKERS, I. J. A. M.; SMELT, A. H. M.; LEDEBOER, M.; HOLLUM, M. E.; BIEMOND, I.; KUIPERS, F.; STELLAARD, F.; BOVERHOF, R.; MEINDERS, A. E.; LAMERS, C. H. B. W.; MASCLEE, A. A. M. Gall bladder dysmotility: A risk factor for gall stone formation in hypertriglyceridaemia and reversal on triglyceride lowering therapy by bezafibrate and fish oil. **Gut**, v. 52, n. 1, p. 109–115, 2003.

KAKIMOTO, T.; KANEMOTO, H.; FUKUSHIMA, K.; OHNO, K.; TSUJIMOTO, H. Bile acid composition of gallbladder contents in dogs with gallbladder mucocele and biliary sludge. **American journal of veterinary research**, v. 78, n. 2, p. 223–229, 2017.

KOOK, P. H.; SCHELLENBERG, S.; RENTSCH, K. M.; REUSCH, C. E.; GLAUS, T. M. Effect of twice-daily oral administration of hydrocortisone on the bile acids

composition of gallbladder bile in dogs. **American Journal of Veterinary Research**, v. 72, n. 12, p. 1607–1612, 2011.

LAFLAMME, D. Development and validation of a body condition score system for dogs. **Canine practice**, v. 22, n.4, p. 10-15, 1997.

LEE, S.; KWEON, O.; KIM, W. H. Associations between serum leptin levels, hyperlipidemia, and cholelithiasis in dogs. **PLoS ONE**, v. 12, n. 10, p. 1–15, 2017.

LEE, S.; KWEON, O. K.; KIM, W. H. Relationship of serum leptin concentration with pituitary-dependent hyperadrenocorticism and cholestatic disease in dogs. **Journal of Small Animal Practice**, v. 60, n. 10, p. 601–606, 2019.

LEE, S.; LEE, A.; KWEON, O. K.; KIM, W. H. Changes in pre- and postoperative serum leptin concentrations in dogs with gallbladder mucocele and cholelithiasis. **BMC Veterinary Research**, v. 15, n. 1, p. 1–9, 2019.

LOVELL, S.; SINGH, A.; LINDEN, A. Z.; HAGEN, C.; CUQ, B. Gallbladder leiomyoma treated by laparoscopic cholecystectomy in a dog. **Journal of the American Veterinary Medical Association**, v. 255, n. 1, p. 85–89, 2019.

MIYASAKA, K.; KANAI, S.; OHTA, M.; SEKIME, A.; AKIMOTO, S.; TAKIGUCHI, S.; FUNAKOSHI, A. Susceptibility to obesity and gallbladder stasis produced by a protein- and fat-enriched diet in male mice compared with female mice. **Nutrition and Metabolism**, v. 4, p. 2–7, 2007.

MURAKAMI, M.; HENG, H. G.; STEINBACH, S.; SOLA, M. Ultrasonographic features of gallbladder wall thickening in dogs with hypoalbuminemia. **Veterinary Quarterly**, v. 43, n. 1, p. 1–7, 2023.

NAGAO, I.; TSUJI, K.; GOTO-KOSHINO, Y.; TSUBOI, M.; CHAMBERS, J. K.; UCHIDA, K.; KAMBAYASHI, S.; TOMIYASU, H.; BABA, K.; OKUDA, M. MUC5AC and MUC5B expression in canine gallbladder mucocele epithelial cells. **Journal of Veterinary Medical Science**, v. 85, n. 12, p. 1269–1276, 2023.

PARKANZKY, M.; GRIMES, J.; SCHMIEDT, C.; SECREST, S.; BUGBEE, A. Long-term survival of dogs treated for gallbladder mucocele by cholecystectomy, medical management, or both. **Journal of Veterinary Internal Medicine**, v. 33, n. 5, p. 2057–2066, 2019.

SCHWESINGER, W. H.; KURTIN, W. E.; PAGE, C. P.; STEWART, R. M.; JOHNSON, R. Soluble dietary fiber protects against cholesterol gallstone formation. **American Journal of Surgery**, v. 177, n. 4, p. 307–310, 1999.

SHIKANO, R.; OHNO, K.; NAGAHARA, T.; NAGAO, I.; TOYODA, H.; NAKAGAWA, T.; GOTO-KOSHINO, Y.; CHAMBERS, J. K.; TOMIYASU, H.; TSUJIMOTO, H. Effects of proportions of carbohydrates and fats in diets on mucin concentration and bile composition in gallbladder of dogs. **Journal of Veterinary Medical Science**, v. 84, n. 11, p. 1465–1468, 2022.

SMALLE, T. M.; CAHALANE, A. K.; KÖSTER, L. S. Gallbladder mucocele: A review. **Journal of the South African Veterinary Association**, v. 86, n. 1, p. 1318, 2015.

VILLM, J. A.; DEMONACO, S. M.; PANCIERA, D. L.; LARSON, M. M.; BOLTON, T. A. Evaluation of gallbladder motility assessed by ultrasonography in dogs with hyperlipidemia. **Journal of Veterinary Internal Medicine**, v. 37, n. 3, p. 968–975, 2023.

WALTER, R.; DUNN, M. E.; D'ANJOU, M. A.; LÉCUYER, M. Nonsurgical resolution of gallbladder mucocele in two dogs. **Journal of the American Veterinary Medical Association**, v. 232, n. 11, p. 1688-1693, 2008.